Iranian Journal of Orthopaedic Surgery
Vol 6, No 4-A (Serial No 25), Autumn 2008:186-90

مجله جراحی استخوان و مفاصل ایران
دوره ششم، شماره ۴ـ الف (شماره مسلسل۲۵)، پاییز ۱۳۸۷، صفحه‌های ۱۹۰-۱۸۶

آرتروپلاستی دیسک مهره‌ای در درمان بیماری‌های دژنراتیو دیسک

(پیگیری دو ساله)

*دکتر سید محمد جلیل‌ابریشم، *دکتر سعید کارگر، *دکتر محمدحسین اخوان کرباسی، *دکتر جلیل زارع مهرجردی
**دکتر محمدرضا حاجی اسماعیلی، ***عاطفه زارع مهرجردی
«دانشگاه علوم پزشکی یزد»

خلاصه

پیش‌زمینه: وسایل مکانیکی مفصل‌دار (mechanical articulated device)، به‌خصوص در بیماران مبتلا به کمردرد مزمن ناشی از دژنراتیو دیسک بین‌مهره‌ای، می‌توانند جایگزین دیسک بین مهره‌ای شوند و به دلیل حفظ حرکت در مهره و در نتیجه جلوگیری از تخریب مفاصل مجاور، به‌عنوان جایگزینی برای فیوژن مطرح شده است. در این تحقیق نتایج درمان آرتروپلاستی دیسک در بیماران مبتلا به کمردرد مزمن بررسی شد.

مواد و روش‌ها: در یک مطالعه هم‌گروهی (کوهورت) آینده‌نگر، ۲۱ بیمار (۱۷ مرد و ۴ زن) مبتلا به بیماری دژنراتیو بین مهره‌ای که از اردیبهشت ۱۳۸۶ تاکنون در دو مرکز درمانی یزد تحت درمان قرار گرفته بودند، بررسی شدند. بیمارانی که درد ناتوان کننده بالای ۶ ماه داشتند و به درمان‌های محافظه‌کارانه جواب نداده بودند، تحت عمل دیسک آرتروپلاستی دیسک بین مهره‌ای قرار گرفتند. میانگین سنی بیماران ۳۶±۵/۷ (۴۸-۲۲) سال و میانگین زمان پیگیری ۱۱ ماه (۲۴-۱۳ ماه) بود. میزان درد با «مقیاس دیداری درد»، از کارافتادگی براساس معیار ناتوانی «اُسوِستری» (Oswestry Disability Index) و رضایت بیماران در ۳ ، ۶ ، ۱۲ و ۲۴ ماه بعد از عمل ارزیابی شدند.

یافته‌ها: کاهش میزان درد و از کارافتادگی بیماران در فاصله کوتاه بعد از عمل و در فواصل بعدی از نظر آماری معنی‌دار (p<۰/۰۵). ۸۶٪ بیماران (۱۸ بیمار) از نتیجه عمل راضی و میزان مصرف مسکن در آنان ۸۱٪ کاهش داشت. عوارض عمل در این مطالعه در حد صفر بود.

نتیجه‌گیری: کارگذاری دیسک بین مهره‌ای یک انتخاب درمانی قابل قبول در موارد خاص است. حفظ حرکت مهره‌ها و عدم ایجاد فشار اضافی روی مهره‌های جانبی به‌علت فیوژن از محاسن دیسک آرتروپلاستی است که در بررسی کوتاه مدت عارضه چندانی ندارد. توصیه می‌شود در مطالعات بعدی عوارض طولانی مدت این عمل بررسی گردد.

واژه‌های کلیدی: دیسک بین مهره‌ای، استئوآرتریت، آرتروپلاستی ستون فقرات، تعویض

دریافت مقاله: ۷ ماه قبل از چاپ ؛ **مراحل اصلاح و بازنگری:** ۲ بار ؛ **پذیرش مقاله:** ۲۰ روز قبل از چاپ

Disc Arthroplasty in Degenerative Disc Disease

(Two-Year Follow-up)

*Seyed Mohammad Jalil Abrisham, *Saeed Kargar, *Mohammad Hossein Akhavan Karbassi, *Jalil Zare Mehrjardi,
**Mohammad Reza Haji Esmaeili, ***Atefeh Zare Mehrjardi
«Yazd University of Medical Sciences»

Abstract

Background: Mechanical articulated devices can replace the intervertebral disc in patients with chronic back degenerated pain. We would like to report our short-term experience with a disc prosthesis in a small group of L5-S1 disc degeneration.

Methods: In a cohort study, 21 consecutive patients (17 males, 4 females) with degenerative L5-S1 disc disease with over 6 months history of disabling back symptoms non-responsive to conservative treatment were treated by disc prosthesis. The mean age was 36±5.7 years (22-48 years) at surgery and the average follow-up was 11 months (13-24 months). The cases were evaluated by visual analogue scale (VAS) for pain, Oswestry disability index (ODI) for disability, and also for personal satisfaction at 3, 6, 12 and 24 months post surgery.

Results: Early improvement with pain control and return to function were seen in all patients (p<0.05). The improvement in later follow-ups was not statistically significant. The rate of satisfaction was 86 percent, and 81% drop in analgesic use was reported by the patients. No complication was encountered in this group.

Conclusion: Disc arthroplasty in degenerated L5-S1 is a reasonable alternative to fusion surgery. In short-term, has a good success rate, without any major side effect.

Keywords: Intervertebral disk; Osteoarthritis; Spine, arthroplasty; Replacement

Received: 7 months before printing ; Accepted: 20 days before printing

*Orthopaedic surgeon, **Resident of anesthesia, ***Librarian
Yazd University of Medical Sciences, Yazd, IRAN

Corresponding author: Seyed Mohammad Jalil Abrisham
Shahid Sadooghi Hospital, Orthopaedic Unit, Yazd, Iran
E-mail: smj_abrisham@ssu.ac.ir

Archive of SID
www.SID.ir

مقدمه

کمردرد مزمن یکی از علل اصلی کاهش کیفیت زندگی و کاهش تولید است، باعث صرف هزینه زیاد در بخش بیمه و درمان می‌شود و پس از آسم شایع‌ترین بیماری شغلی است[۱،۲]. دژنراسیون دیسک بین مهره‌ای یکی از علل اصلی کمردرد مزمن است و فیوژن مهره‌ای درمان استاندارد آن می‌باشد و این عمل دوره نقاهت طولانی دارد[۳،۴]. احتمال ایجاد آرتروز کاذب، عوارض گرافت استخوانی و عوارض مربوط به وسیله تعبیه شده وجود دارد[۵]. با توجه به این عوارض و عدم پاسخ مناسب بیماری دژنراتیو دیسک به درمان‌های محافظه‌کارانه طولانی‌مدت، ایجاد یک روش درمانی مناسب و جایگزین ضروری است. کارگذاری دیسک بین مهره‌ای برای اولین بار در دهه ۱۹۵۰ توسط «فرنسترام»[1] انجام شد و از آن زمان تاکنون انواع مختلف آن ارائه شده است و مشکل اصلی آن ارائه مدل سه ستونی مهره‌ها می‌باشد[۵]. کارگذاری دیسک بین مهره‌ای یک انتخاب درمانی مناسب در موارد خاص است که با حفظ حرکت مهره‌ها و عدم ایجاد فشار اضافی روی مهره‌های جانبی به‌علت فیوژن، از محاسن دیسک آرتروپلاستی است[۱]. در مطالعات پیگیری طولانی‌مدت برگشت به کار و بهبود بالینی بیماران، بالای ۹۰٪ بیان شده است[۶].

در این مطالعه که با مشاوره و راهنمایی پروفسور «رادولف برتاگنولی»[2] از کلینیک الیزابت آلمان[۶] در یزد صورت گرفت، نتایج درمان آرتروپلاستی دیسک در بیماران مبتلا به کمردرد مزمن بررسی شد .

مواد و روش‌ها

در یک مطالعه «هم‌گروهی»[3] آینده‌نگر، که از دی ۱۳۸۵ لغایت شهریور ۱۳۸۷ در بیمارستان‌های شهید صدوقی و مرتاض یزد صورت گرفت، ۲۱ بیمار (۱۷ مرد و ۴ زن) واجد شرایط شرکت در مطالعه انتخاب شدند.

ابتدا بیماران تحت معاینه قرار گرفتند و پرسشنامه ثبت اطلاعات (محقق‌ساخته) برای آنان تکمیل گردید.

براین اساس بیمارانی وارد مطالعه شدند که صرفاً در یک سطح درگیری دژنراسیون داشتند. سایر معیارهای ورود به مطالعه عبارت بودند از: مواردی که ارتفاع دیسک بیش از ۵۰٪ کاهش نیافته بود؛ میانگین نمره درد بیمار بیشتر از ۶ بود، به درمان‌های محافظه‌کارانه مثل کمربند، دارو، استراحت و فیزیوتراپی بیش از ۶ ماه پاسخ نداده بودند. معیارهای خروج از مطالعه تنگی کانال نخاعی کمری، آرتروز فاست، علایم ناپایداری مهره‌ای، و مواردی که ارتفاع دیسک بیش از ۵۰٪ کاهش یافته بود.

بیماران با تشخیص بیماری دژنراتیو دیسک بین مهره‌ای با بیهوشی عمومی تحت درمان دیسک آرتروپلاستی قرار گرفتند.

در معاینه فیزیکی، لمس مهره‌های قسمت تحتانی کمری حساس، سایر معاینات و بررسی‌های آزمایشگاهی طبیعی بودند.

برای تمام بیماران قبل از عمل و در ماه‌های ۳، ۶، ۱۲ و ۲۴ بعد از عمل، پرتونگاری رخ و نیمرخ کمری در وضعیت‌های خم شده، باز شده و خم شده به یک طرف انجام شد.

بیمار در وضعیت «مدیفیه داوینچی»[4] قرار گرفت تا بیشترین دسترسی به فضای مهره فراهم گردد و طی آن بازوها کاملاً باز به طرفین و بالا، و جراح موقع عمل بین پاهای بیمار قرار گرفت. به‌منظور تعیین محل برش با فلورسکوپ تصاویر جلویی پشتی و و جانبی به صورت نشانه‌گذاری شده از بیمار گرفته شد. به‌منظور دستیابی به فضای بین مهره‌ای L5-S1 برش طولی داده شد و از طریق رویکرد transabdominal به ناحیهL5-S1 رسیدیم. از قسمت جلویی آنولوس فیروزوس و تخلیه قسمت نوکلئوس پولپوزوس وارد فضای دیسک بین مهره‌ای شده و سطح تحتانی مهره فوقانی و سطح فوقانی مهره تحتانی برای جاگذاری پروتز دیسک آماده گردید. پس از جاگذاری پروتز دیسک، لبه‌های جلوی آنولوس فیبروزوس را به‌هم نزدیک کرده و بخیه زدیم. به‌منظور انتخاب پروتز با سایز مناسب از فلوروسکوپی جانبی و مقایسه ارتفاع دیسک و قطر جلویی پشتی پروتز دیسک؛ و به‌منظور بررسی جاگذاری مناسب دیسک بین مهره‌ای (وسط بودن) از فلوروسکوپی جلویی پشتی استفاده شد. پروتز دیسک که در پنج نوع متفاوت در دسترس است، دارای دو صفحه فلزی است که توسط پایه‌هایی به مهره‌های بالایی و پایینی محکم می‌شود و در بین آن دو پلیمر قرار می‌گیرد. این پروتز از طریق رویکرد جلویی و مشابه کار گذاشته می‌شود[۱].

به‌منظور پیشگیری از ترومبوز وریدهای عمقی اندام، تمام بیماران ۵۰۰۰ واحد هپارین دو بار در روز تا زمان ترخیص دریافت کردند. بیماران ۲۴ ساعت بعد از عمل با یک اورتوز حرکت کردند و توصیه شد تا سه هفته از هیپراکستانسیون

1. Fernström
2. Rudolf Bertagnoli
3. Cohort
4. Modified ‘Da Vinci’

Archive of SID
www.SID.ir

جلوگیری نمایند. بیماران پس از ۴۸ تا ۷۲ ساعت با دستور دارویی سفالکسین برای مدت یک هفته مرخص شدند.

برای بررسی نتیجه درمان، در فواصل زمانی قبل از عمل، ۳، ۶ و ۱۲ ماه بعد از عمل میزان درد با «مقیاس دیداری درد»[1]، سطح عملکرد براساس معیار ناتوانی «اُسوِستری»[2] (۷) اندازه‌گیری؛ رضایت بیماران از طریق مصاحبه و میزان مصرف مسکن از قبل از عمل بررسی شد. بیماران از نظر رضایت در سه گروه قرار گرفتند: «کاملاً راضی» که بدون درد بودند و کمردرد با عملکرد شغلی تداخل نداشت و نیاز به مصرف دارو نداشتند؛ «نسبتاً راضی» که به‌طور متوسط روزی یک‌بار درد را تجربه می‌کردند، درد اختلال ناچیزی در کارکرد وی ایجاد کرده بود و به درمان دارویی نیاز نداشتند؛ «ناراضی» بیمارانی بودند که بیش از یک‌بار در روز درد داشتند، درد اختلال در کار و عملکرد روزانه آنان ایجاد کرده بود و به درمان دارویی نیاز داشتند.

میانگین و انحراف معیار اطلاعات جمع‌آوری شده محاسبه گردید و تحلیل داده‌ها با استفاده از آزمون‌های پارامتری t و تحلیل واریانس و نرم افزار آماری SPSS انجام شد. سطح اطمینان ۰/۰۵ درنظر گرفته شد.

یافته‌ها

تمام بیماران تا پایان مطالعه، با تیم پژوهش همکاری داشتند. میانگین زمان پیگیری ۴/۵±۱۱ (۲۴-۳) ماه و میانگین سنی بیماران ۵/۷±۳۶ (۴۸- ۲۲) سال بود. بیماران به‌طور میانگین ۸/۹ ± ۱۱ ماه از درد در قسمت تحتانی کمر با تشدید پس از فعالیت و انتشار گاه‌گاهی درد به اندام‌ها رنج می‌بردند ولی در تمام بیماران درد محوری بیشتر از درد رادیکولار بود. میانگین خون از دست‌رفته ضمن عمل ۳۲±۱۰۰ سی‌سی و میانگین طول‌مدت عمل ۱۴±۱۰۲ دقیقه بود و هیچ‌یک از بیماران پس از ۲۴ ساعت از درد شکایت نداشتند. بیشترین شکایت بیماران از درد ناحیه برش جراحی شکمی بود که برای کنترل آن به‌جز در موارد اول از پمپ تزریق موضعی لیدوکایین تا زمان ترخیص استفاده گردید.

تغییرات مشاهده شده در پیگیری‌ها در تمام موارد معنی‌دار بود و ۵۰٪ کاهش در نمره درد و ۶۰٪ از کارافتادگی مشاهده شد (جدول۱). هیچ عارضه جدی در بیماران وجود نداشت. نتایج ارزیابی درمورد بهبودی حاصل شده پس از عمل، در فواصل زمانی مختلف تغییر چندانی نداشت.

جدول۱. میانگین نمره درد، ازکارافتادگی و رضایت در پیگیری دو ساله

فواصل زمانی	نمره درد (VAS)	از کارافتادگی (ODI)	بیماران کاملا راضی
قبل از عمل	۸/۱۱±۰/۳۲	۳۵±۲/۰۱	-
بعد از عمل			
۳ ماه	۴/۱۱±۰/۴۹	۲۲/۱۲±۱/۹۷	٪۸۶
۶ ماه	۳/۱۹±۰/۴۸	۱۷/۶±۱/۹۱	٪۸۴
۱۲ ماه	۲/۷۹±۰/۴۶	۱۶/۳±۱/۷۸	٪۶۵
۲۴ ماه	۳±۰/۵۱	۱۳/۵±۱/۵۲	٪۵۴

پرتونگاری به‌عمل آمده علایم دژنراسیون و کاهش مختصر فضای دیسک را در دو مورد (شکل۱)؛ و ام‌آرآی انجام شده علایم دژنراسیون و Black Disk در فضای L5-S1 و Disk Bulging موارد فوق را تایید کرد (شکل۲).

1. Visual Analogue Scale (VAS)
2. Oswestry Disability Index (ODI)

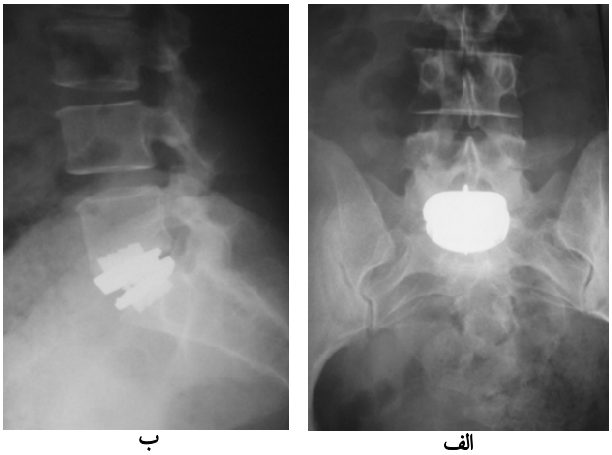

الف ب

شکل۱. پرتونگاری جلویی- پشتی و جانبی بیمار بعد از انجام دیسک آرتروپلاستی، الف) نمای رخ، ب) نمای نیم‌رخ

شکل۲. ام‌آرآی قبل از عمل

Archive of SID
www.SID.ir

بحث

همانگونه که قبلاً اشاره شد، کارگذاری دیسک یک انتخاب درمانی مناسب در موارد خاص است و حفظ حرکت مهره‌ها و عدم ایجاد فشار اضافی روی مهره‌های جانبی به‌علت فیوژن از محاسن دیسک آرتروپلاستی است.

برای بیماران زیر ۱۸ سال باید رشد استخوانی در نظر گرفته شود زیرا این روند می‌تواند رشد را مختل سازد. در بیماران بالای ۶۰ سال دارای پوکی استخوان متوسط تا شدید، آرتروز فاست یا تنگی کانال، اسپوندیلوزیس و اسپوندیولیزیس با عفونت همراه می‌تواند نتیجه درمان را تحت تاثیر قرار دهد[۸-۱۰].

اندیکاسیون اصلی انجام دیسک آرتروپلاستی، ابتلا به کمردرد مزمن است که حداقل شش‌ماه درمان‌های محافظه‌کارانه شامل استراحت، درمان‌های دارویی، تزریق داخل فاست، تمرین‌های ورزشی و فیزیوتراپی را دریافت کرده ولی با این وجود از کمردرد شدید و ناتوان کننده در یک سطح مهره‌ای به خاطر دژنراسیون دیسک شاکی باشند[۱,۷].

کنتراندیکاسیون اصلی آن زمانی است که درد از عناصر پشتی ستون‌فقرات منشأ گرفته باشد که در این صورت دیسک آرتروپلاستی درد را تسکین نخواهد داد. دردهای ارجاعی و چاقی مرضی کنتراندیکاسیون نسبی آن می‌باشند[۸-۱۰].

یافته‌های مطالعه ما نشان داد که بهبودی حاصل پس از عمل جراحی در فواصل زمانی مختلف (۳ تا ۲۴ ماه) تغییر چندانی نداشت و مقایسه نتایج این مطالعه با مطالعات مشابه بیانگر بهبودی مشابه در کاهش نمره درد و عوارض کمتر بود[۶,۸,۱۰,۱۲,۱۴]. «لیمِر»[1] و همکاران در یک مطالعه نتایج پیگیری ده ساله این بیماران را رضایت بخش دانستند و برگشت به کار و بهبود بالینی بیماران را بالای ۹۰٪ بیان کردند[۱۲].

قبل از انجام دیسک آرتروپلاستی باید بیماران دارای تشخیص قطعی دژنراسیون دیسک با پرتونگاری، دیسکوگرافی، سی‌تی‌اسکن یا ام‌آرآی باشند[۱۲].

آسیب به عروق و احشاء بزرگ مجاور از عوارض این روش جراحی است. انجام عمل روی دیسک L5-S1 آسان‌تر و با عوارض کمتری همراه است. بررسی‌های آنزیوگرافیک آناتومی عروق ناحیه می‌تواند دید بهتری از آناتومی ناحیه برای ما فراهم سازد ولی این بررسی‌ها الزامی نیست و هزینه را افزایش می‌دهد. هماتوم رتروپریتوان و دیواره شکم، رتروگرید اژاکولاسیون در مردان، آمبولیزه شدن پلاک‌های آتروماتو ناحیه متعاقب دستکاری و ترومبوز وریدهای عمقی از عوارض دیگر است[۸,۱۳].

شکستگی جسم مهره ضمن جاگذاری پروتز و بعد از عمل ممکن است اتفاق بیفتد. دررفتگی پروتز از دیگر عوارض آن است. باقی‌ماندن درد بعد از عمل و تیر کشیدن به پاها حاکی از عوامل مربوط به جراح مثل انتخاب نامناسب بیمار و جاگذاری نامناسب پروتز است که نتیجه کار را تحت تأثیر قرار می‌دهند. دژنراسیون دیسک مجاور در کوتاه مدت در کمتر از ۵٪ موارد و در درازمدت در ۲۴٪ موارد دیده می‌شود. استخوانی شدن پروتز نیز به‌عنوان عارضه گزارش شده است[۱۰,۱۴].

استفاده از رویکردهای رتروپریتونئال می‌تواند در کاهش درد بعد از عمل، راه افتادن زودتر بیمار و نیز عوارض آن تاثیرگذار باشد[۸,۱۳].

از آنجا که این روش با بیش از ۸ عارضهٔ عمده روبروست و بعضی از آنها می‌توانند خطرات جسمی جدی برای بیمار داشته باشند، لذا نمی‌توان از این روش به‌طور متداول در مواردی که اشاره شده استفاده نمود. لذا توصیه می‌شود این روش در موارد بسیار محدود، با احتیاط لازم و به دست افراد کاملاً ماهر انجام شود.

1. Lemaire

تشکر و قدردانی

نویسندگان مقاله صمیمانه از پروفسور «ردولف برتاگنولی» از کلینیک الیزابت آلمان برای آموزش روش کار و مشاوره‌های جامع قدردانی می‌نمایند.

Archive of SID
www.SID.ir

References

1. Kulkarni AG, Diwan AD. Prosthetic lumbar disc replacement for degenerative disc disease. *Neurol India*. 2005;53(4):499-505.

2. Ory FG, Rahman FU, Katagade V, Shukla A, Burdorf A. Respiratory disorders, skin complaints, and low-back trouble among tannery workers in Kanpur, India. *Am Ind Hyg Assoc J*. 1997;58(10):740-6.

3. Deyo RA, Nachemson A, Mirza SK. Spinal-fusion surgery - the case for restraint. *N Engl J Med*. 2004; 350 (7):722-6.

4. Silber JS, Anderson DG, Daffner SD, Brislin BT, Leland JM, Hilibrand AS, Vaccaro AR, Albert TJ. Donor site morbidity after anterior iliac crest bone harvest for single-level anterior cervical discectomy and fusion. *Spine*. 2003;28(2):134-9.

5. Weinhoffer SL, Guyer RD, Herbert M, Griffith SL. Intradiscal pressure measurements above an instrumented fusion. A cadaveric study. *Spine*. 1995;20(5):526-31.

6. Bertagnoli R, Yue JJ, Nanieva R, Fenk-Mayer A, Husted DS, Shah RV, Emerson JW. Lumbar total disc arthroplasty in patients older than 60 years of age: a prospective study of the ProDisc prosthesis with 2-year minimum follow-up period. *J Neurosurg Spine.* 2006; 4 (2): 85-90.

7. Fairbank JC, Couper J, Davies JB, O'Brien JP. The Oswestry low back pain disability questionnaire. *Physio-therapy*. 1980;66(8):271-3.

8. Zeegers WS, Bohnen LM, Laaper M, Verhaegen MJ. Artificial disc replacement with the modular type SB Charité III: 2-year results in 50 prospectively studied patients. *Eur Spine J*. 1999;8(3):210-7.

9. Bertagnoli R, Kumar S. Indications for full prosthetic disc arthroplasty: a correlation of clinical outcome against a variety of indications. *Eur Spine J*. 2002;11 Suppl 2:S131-6.

10. Lemaire JP, Skalli W, Lavaste F, Templier A, Mendes F, Diop A, Sauty V, Laloux E. Intervertebral disc prosthesis. Results and prospects for the year 2000. *Clin Orthop Relat Res*. 1997;(337):64-76.

11. McAfee PC. The indications for lumbar and cervical disc replacement. *Spine J*. 2004;4(6 Suppl):177S-181S.

12. Lemaire JP, Carrier H, Sariali el-H, Skalli W, Lavaste F. Clinical and radiological outcomes with the Charité artificial disc: a 10-year minimum follow-up. *J Spinal Disord Tech*. 2005;18(4):353-9.

13. Van Ooij A, Oner FC, Verbout AJ. Complications of artificial disc replacement: a report of 27 patients with the SB Charité disc. *J Spinal Disord Tech*. 2003;16(4):369-83.

14. Tropiano P, Huang RC, Girardi FP, Marnay T. Lumbar disc replacement: preliminary results with ProDisc II after a minimum follow-up period of 1 year. *J Spinal Disord Tech*. 2003;16(4):362-8.

Archive of SID

www.SID.ir